# ERUPÇÃO ECTÓPICA DE PRIMEIROS MOLARES PERMANENTES. UMA PATOLOGIA A TER EM CONTA

**Keywords**: "ectopic eruption", "eruption disturbances", "ectopic eruption of the first permanent molar".


## RESUMO

Quando existe uma alteração da trajetória eruptiva do primeiro molar permanente, ocorre frequentemente a sua impactação no segundo molar temporário. Esta patologia causa frequentemente, como consequência, uma reabsorção atípica da porção distal do molar temporário, geralmente no terço coronal da raiz.

Um diagnóstico precoce é muito importante, uma vez que pode ocorrer a perda prematura do molar temporário, assim como uma marcada mesialização do molar permanente. Estão descritos dois tipos de erupção ectópica do primeiro molar permanente: reversível e irreversível. No entanto, a sua etiologia continua desconhecida.

Uma alteração na cronologia de erupção do primeiro molar permanente, atraso uni ou bilateral na emergência completa ou uma erupção em que as cúspides distais aparecem em boca antes das cúspides mesiais, deverá alertar o médico dentista para esta patologia, que deverá ser tida em consideração durante a realização do exame clínico.

Esta patologia ocorre frequentemente e, muitas vezes, é subestimada na prática clínica diária. No entanto, o médico dentista deverá ser capaz de identificar e establecer um tratamento adequado, no sentido de obter o melhor resultado para a criança.


## Introdução

A erupção ectópica reflete uma erupção anormal do dente permanente quando o dente está fora do seu padrão normal e causa uma reabsorção atípica no molar temporário. Neste sentido, pode ser considerada como erupção ectópica a erupção ectópica de um dente numa posição ou orientação anómala[1]. Uma erupção ectópica pode ocorrer em qualquer posição das arcadas dentárias[2, 3].

Quando ocorre uma erupção ectópica, pode ocorrer a reabsorção da porção distal da coroa do segundo molar temporário, derivada do percurso eruptivo alterado, podendo originar a sua perda precoce, caso não seja realizada nenhuma intervenção, resultando em perda de espaço[2,3]. Além disso, os problemas de erupção ectópica podem causar adicionalmente problemas de alinhamento e de erupção (Figura 1).

**Dra. María Noguerado Mellado**
Aluna da Pós-graduação em Odontopediatria da Universidade
Complutense de Madrid

**Prof. Doutora Cristina Cardoso Silva**
Doutorada. Professora Auxiliar de Odontopediatria na Universidade Fernando Pessoa. Prática privada - Dr. Manuel Neves, Clínica de Medicina Dentária, Lda.

**Prof. Doutora Elena Barbería Leache**
Professora Catedrática. Directora da pós-graduação em Odontopediatria da Universidade Complutense de Madrid.


## Etiologia

A etiologia da erupção ectópica do primeiro molar permanente superior não é totalmente conhecida e atribui-se a uma origem multifatorial. Entre os diversos fatores que podem originar esta anomalia, podemos destacar a discrepância entre o tamanho ósseo e dentário ou uma perturbação na cronologia de crescimento ósseo na tuberosidade maxilar associada à calcificação e erupção do molar[4]. Estão descritos outros factores etiológicos, tais como uma morfologia desfavorável da coroa do segundo molar temporário ou uma erupção angulada anómala do primeiro molar permanente[4,5]. No estudo publicado por Bjerklin e Kurol em 1983, os autores estudaram diversos factores que poderiam originar ou ter influência nesta erupção ectópica e concluíram que os únicos fatores que apresentaram uma diferença significativa foram o aumento na angulação mesial do primeiro molar permanente, assim como um aumento na largura da sua coroa[5,6].

## Prevalência

A prevalência desta patologia varia entre 2 e 6% em diversas populações[3,5,7,8,9]. Num estudo realizado em 2005[4], a prevalência na população espanhola foi de 4,3%, estando este resultado em concordância com os resultados do estudo realizado em 1981 por Bjerklin numa população sueca[8]. Foi descrita uma tendência familiar relativamente à erupção ectópica5 e foram publicados valores de 19,8% em irmãos afetados por erupção ectópica[5]. Não foram descritas diferenças entre as raças caucasiana, hispânica, negra ou asiática[10]. Crianças com fenda labial ou palatina apresentaram uma prevalência 25% superior às crianças sem esta patologia[5,8,10]. Aparentemente, a maxila é frequentemente mais afetada que a mandíbula[4].

## Associação com outros distúrbios

Os distúrbios de desenvolvimento podem manifestar-se como anomalias dentárias de cor, forma, textura e número. Outras anomalias dentárias frequentes são os distúrbios na posição, trajetória eruptiva ou esfoliação dos molares temporários. Acredita-se que estas perturbações têm uma origem hereditária comum, e que são sinal de um distúrbio de desenvolvimento derivado de uma perturbação geral nas estruturas dentárias[11].

## Métodos de diagnóstico

O atraso uni ou bilateral da emergência completa de um primeiro molar permanente, (Figura 2) ou o aparecimento na arcada das cúspides distais antes das mesiais, deverá alertar-nos para esta patologia[4] e, como tal, deverá ser tida em consideração durante a realização do exame clínico. Esta será confirmada ou não por um raio-x. Frequentemente, esta perturbação eruptiva é diagnosticada por casualidade num exame radiológico de rotina realizado antes do momento de erupção do primeiro molar permanente, ou seja, entre os 5 e 7 anos de idade, não existindo nenhuma suspeita anterior desta patologia[3,4,6,8]. Considera-se erupção ectópica do primeiro molar permanente quando a imagem radiográfica se sobrepõe ou a raiz distovestibular se encontra impactada no segundo molar temporário.

A erupção ectópica tem como consequência a reabsorção atípica de uma porção da raiz do segundo molar temporário, que ficará como sequela, mesmo que o processo se resolva. O grau de impactação pode ser estabelecido independentemente da magnitude da reabsorção. No estudo publicado por Barbería e cols., em 2005[4], realizado numa população espanhola, o grau de impactação do primeiro molar permanente no segundo molar temporário foi medido em milímetros, assim como o grau de reabsorção no segundo molar temporário (Figura 3):

- **a.** Estadio I: médio. A reabsorção está limitada ao cemento ou ocorre uma mínima penetração na dentina.
- **b.** Estadio II: moderado. A reabsorção alcança a dentina sem exposição pulpar.
- **c.** Estadio III: severo. A reabsorção da raiz distal provoca exposição pulpar.
- **d.** Estadio IV: muito severo. A reabsorção afeta a raiz mesial do segundo molar temporário.

## Progressão clínica

Segundo a classificação de Young[12], esta perturbação da erupção pode ser dividida em dois grupos:

- **A)** Situações reversíveis: o molar permanente produz uma destruição variável das raízes e coroa do segundo molar temporário e permanece impactado nessa posição. Esta impactação é temporária; depois de um certo período de tempo, o molar permanente retifica espontaneamente a sua trajetória e erupciona na sua posição normal, mantendo-se a reabsorção do segundo molar como um efeito permanente.
- **B)** Situações irreversíveis: após certo tempo, o molar permanente não corrige a sua posição e permanece impactado no segundo molar temporário. Devido a este bloqueio, ele não consegue erupcionar na sua posição normal na arcada e será necessário levá-lo à sua posição de oclusão normal (Figura 1).



OJDentistry N16.indd 16 04/03/15 14:55

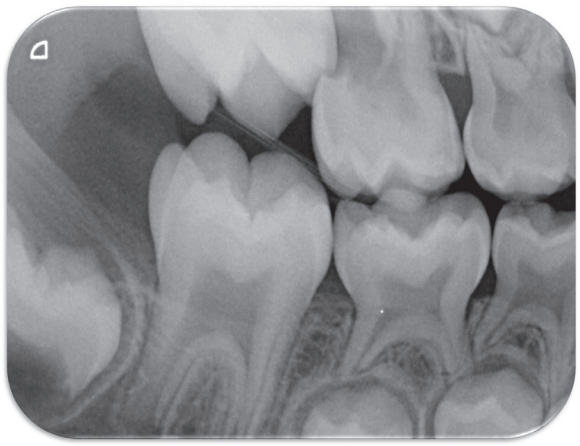

Fig. 1. Imagem radiográfica de uma erupção ectópica. A trajetória eruptiva do molar permanente está alterada e está impactado na porção distal do segundo molar decíduo.

Fig. 2. Imagem clínica de uma erupção ectópica unilateral do 1.6.

Young estabeleceu que em 66% das erupções ectópicas de molares ocorre uma erupção favorável e o molar alcança a sua posição normal na arcada sem ser necessário nenhum tipo de intervenção, ou seja, são do tipo reversível[12,7,8].

A atitude do médico dentista face a estas situações deve ser de cautela e observação[13,14]. No entanto, deveremos ter em mente que a auto-resolução será possível entre os 6 e 7 anos de vida[4,5] e muito improvável após estas idades.

Caso ocorra uma auto-resolução, a reabsorção cessará quando o primeiro molar permanente corrigir a sua trajetória e, habitualmente, ocorre a deposição de dentina secundária na zona de reabsorção, obliterando deste modo a dentina exposta[4]. Apesar de a reabsorção poder alcançar a câmara pulpar, o molar poderá não apresentar qualquer sintomatologia. O molar temporário permanecerá no seu lugar sem qualquer problema até à sua esfoliação fisiológica, apesar de a reabsorção radicular permanecer visível.

Se a reabsorção for considerada irreversível, a autocorrecção não parecer possível ou o paciente tiver mais de 7 anos, será necessário implementar um tratamento[15]. Se não for implementado um tratamento precoce, a reabsorção prosseguirá e o segundo molar temporário será perdido[13]. Esta situação dará origem a uma migração mesial do primeiro molar permanente para o espaço do segundo molar temporário, o que provocará uma diminuição da longitude de arcada, assim como um atraso na erupção do segundo pré-molar superior[4]. Antes de se selecionar o dispositivo para a realização do tratamento, deve clarificar-se o objetivo inicial[6].


A MELHOR COMPATIBILIDADE
E ALTA QUALIDADE
AO MELHOR PREÇO.

infinity
Dental Implant Systems

Os Implantes Infinity da casa ACE Surgical USA oferecem uma solução verdadeiramente compatível com as marcas líderes do mercado a um preço super competitivo. Descubra as poupanças e a excelente qualidade das nossas linhas de implante. Para mais informações, visite nosso site **www.acesurgical.com**, ou contacte directamente o comercial da sua zona.

ACE
ACE Surgical Supply Co., Inc.

PARA MAIS INFORMAÇÕES CONTACTE O SEU COMERCIAL.

HENRY SCHEIN®
DENTAL

Adriana Marques **919 872 205** (Zona Norte) • Isabel Manata **961 583 848** (Zona Sul)
Escritório **919 293 959**
Henry Schein Portugal, Lda. • Rua Passos Manuel Nr. 83 B • 1150-257 Lisboa, PORTUGAL
www.henryschein.pt • email: acesurgical@henryschein.pt




OJDentistry N16.indd 17 04/03/15 15:54

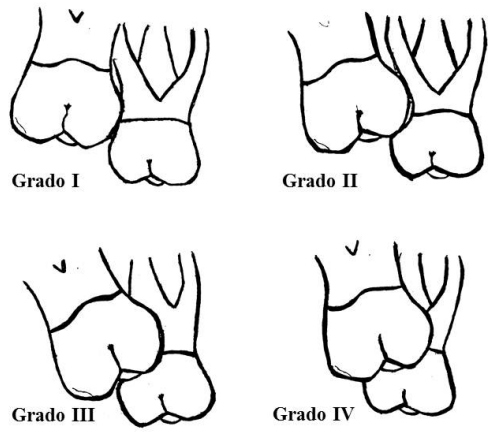


Fig. 3. Esquema de referência utilizado para avaliação do grau de reabsorção do segundo molar temporário, devido a erupção ectópica do molar permanente.

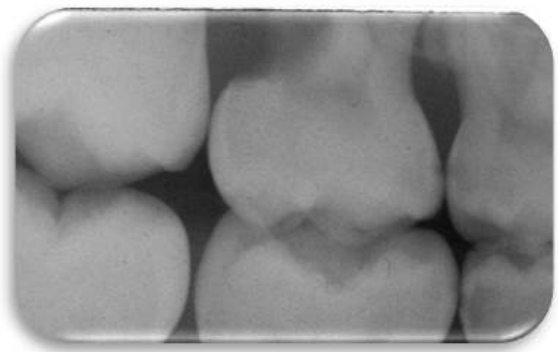

Fig. 4. Radiografias de aleta de mordida de um caso de erupção ectópica considerada reversível, já que se corrigiu espontaneamente. A porção distal da coroa do segundo molar temporário tem a marca da reabsorção que ocorreu antes da correção da trajetória eruptiva.

Fig. 5. Imagem do raio-x de um espaçador metálico, utilizado para a correção da trajetória eruptiva do molar permanente.

Fig. 6. Imagem do raio-x do resultado final após correção da erupção ectópica do molar permanente com um espaçador metálico pré-formado.

## Opções terapêuticas

O tratamento vai depender de cada situação clínica, da severidade da reabsorção do segundo molar temporário, da perda ou não do segundo molar temporário, da sua mobilidade, da angulação do primeiro molar permanente e da existência de sintomas clínicos.

Se o molar permanente corrigiu a sua trajetória eruptiva e apenas for visível a reabsorção do segundo molar temporário, não existe a necessidade de implementar nenhum tratamento; será suficiente vigiar regularmente para que não surjam complicações derivadas da reabsorção, sendo estas complicações muito pouco frequentes.

O desafio no diagnóstico é determinar o prognóstico nos casos em que o molar se encontra impactado, porque não existem parâmetros clínicos ou radiográficos determinantes. Geralmente, o clínico terá de avaliar (através de Rx) a área de impactação tendo em consideração a relação entre ambos os molares para predizer se o processo se vai autocorrigir ou se existe a necessidade de uma intervenção terapêutica. Em função destes parâmetros, poderemos decidir:

- Controlar, se a erupção do molar permanente ocorrer espontaneamente (Figura 4).
- Modificar a trajetória eruptiva do molar, guiando-o para a sua posição eruptiva normal (Figura 5).

Se o molar se encontra impactado, e não apresenta probabilidade de autocorrigir a trajetória eruptiva espontaneamente, podemos tentar modificar a sua trajetória eruptiva, desencravando-o do molar temporário e levando-o à sua posição na arcada. Deste modo, não só se corrigirá a posição como também será prevenida mais reabsorção do segundo molar temporário. Dependendo da quantidade de deslocamento e quantidade de coroa do molar presente em boca, podemos utilizar diferentes possibilidades[2].

Biologicamente, corrigir a trajetória eruptiva e preservar o molar temporário em boca é a melhor opção. Diversos dispositivos foram desenhados com este objetivo; no entanto, propõe-se a utilização da ligadura de latão e os espaçadores pré-formados devido à sua simplicidade, fácil utilização e baixo custo.

**Espaçadores metálicos pré-formados**

Existem no mercado espaçadores metálicos pré-formados com 0,022, 0,020 e 0,018 polegadas. O mecanismo de ação consiste em aplicar uma força circular na zona de impactação do molar permanente que se deslocará para distal, modificando a sua trajetória eruptiva de modo a erupcionar atrás da porção distal do segundo molar temporário. Os dispositivos pré-formados são normalmente utilizados na arcada superior, devido ao seu tamanho e caraterísticas anatómicas. Por outro lado, a ligadura de latão é frequentemente utilizada na mandíbula, podendo ser utilizada também na arcada superior, apesar de a sua colocação ser mais complexa e ser mais desagradável para o paciente (Figura 5 e 6)[17].

## Tratamento das complicações da erupção ectópica de molares maxilares

Quando a trajetória eruptiva não se altera, as consequências mais frequentes são a perda do segundo molar temporário e a perda de espaço associado. O objetivo terapêutico nesta situação será recuperar o espaço perdido na arcada[6].

Poderá ocorrer perda prematura do molar temporário ou poderá ser o clínico a decidir a sua extração devido à situação clínica. Nestes casos, após a erupção completa do molar permanente, é possível tentar a recuperação do espaço perdido.

Os mecanismos de recuperação de espaço variam em função da situação clínica. Serão necessários movimentos de rotação para conseguir distalizar o molar permanente na arcada superior e assim recuperar o espaço perdido[2, 14, 16].

Estas situações requerem a utilização de aparelhos, sejam fixos ou removíveis, que permitam a aplicação de força adequada para provocar cada movimento. O tipo de aparelho – removível, fixo ou misto –, dependerá da quantidade de espaço a recuperar, da idade dentária do paciente, das preferências do profissional, assim como da necessidade de tratamento de qualquer outro problema ortodôntico. Também será importante ter em conta a colaboração do paciente.

## Conclusões

A erupção ectópica dos primeiros molares permanentes é uma patologia muito frequente e, geralmente, subestimada.

O atraso eruptivo de um ou ambos molares permanentes superiores deverão fazer-nos suspeitar de erupção ectópica.

Quando existem outras perturbações eruptivas, antes da erupção dos molares permanentes, devemos descartar a existência de erupção ectópica dos primeiros molares permanentes.

A implementação de uma terapêutica precoce prevenirá o aparecimento de consequências, tais como a perda do molar temporário e a perda de espaço associado. O clínico deverá ser capaz de identificar e gerir estas situações para que a evolução destes casos conduza ao melhor benefício da criança. ■

## Referências Bibliográficas

1. Toutountzakis N, Kastaris N. Ectopic eruption of the maxillary first permanent molar. Orthod Epitheorese 1990; 2(3): 117-128.
2. Solano E, Mendoza A. Tratamiento temprano de la maloclusión. En: Boj J, Catalá M, García- Ballesta C, Mendoza A. Odontopediatría. 1ª Edición: 2005; 379-409.
3. Mendoza A, Solano E. Trastornos de la erupción dentaria. En: Boj J.R, Catalá M, García Ballesta, García-Ballesta, Mendoza A, Planells P. Odontopediatría: la evolución del niño al adulto joven. 1ª Edición: Madrid, 2011. pp 84-95.
4. Barbería E, Cruz M, Saavedra D. Ectopic eruption of the maxillary first permanent molar: characteristiscs and occurence in growing children. Angle Ortho 2005; 75: 610-615.
5. Kurol J, Bjerklin K. Ectopic eruption of maxillary first permanent molars: a review. J Dent Chil 1986;53 (3): 209- 214
6. McDonald R, Avery D. Odontología pediátrica y del adolescente. En: Mcdonald R, Hennon D, Avery D. Diagnóstico y corrección de los trastornos menores de la dentición en desarrollo. 2ª Edición: 1995,713-757.
7. Chintakanon K, Boonpinon P. Ectopic eruption of tne first permanent molar: prevalence and etiologic factors. Angle Orthod 1998; 68 (2): 153-160
8. Bjerklin K, Kurol J. Prevalence of ectopic erution of the first permanent molar. Swed Den J 1981; 5: 29-34.
9. Casamassimo P, Christensen J, Fields H. Exámen, diagnóstico y planeación terapéutica. En: Pinkhan J. Odontología Pediátrica. 3ª Edición: 2001, México; 357-385.
10. Da Silva O, Vanetti M, Kurol J. Ectopic eruption of maxillary first permanent molars in children with cleft lip. Angle Orhthod 1996; 66(5): 373-380.
11. Bjerklin K, Kurol J, Valentin J. Ectopic eruption or maxilarry permanent molars and association with other tooth developmental disturbances. Eur J Orthod 1992; 14: 369-375.
12. Young DH. Ectopic eruption of the first permanent molar. J Dent Child 1957; 24:153-62.
13. Kennedy D, Turley P. The clinical management of ectopically eruption first permanent molars. Am J Orthod Dentofac Orthop. 1987; 92 (4): 336- 345.
14. Christensen J, Fields H. Planeación terapéutica y tratamiento de problemas ortodóncicos. En: Pinkhan J. Odontología Pediátrica. 3ª Edición: 2001, México; 437-467.
15. Kurol J. Early treatment of tooth-eruption disturbances. Am J Orthod Dentofacial Orthop 2002; 121 (6): 588- 591.
16. Kupietzky A. Correction of ectopic eruprion of permanent molars utilizing the brass technique. Pediatr dent 2000; 22 (5): 408-411.
17. Hirayama K, Chow M. Correcting ectopic first permanent molars with metal or elastic separators. Pediatr Dent 1992; 14 (5): 342-343.



OJDentistry N16.indd 18 04/03/15 15:54